

# GAMBARAN HISTOLOGI ORGAN INSANG DAN HATI PADA BERBAGAI UMUR IKAN NILA OREOCHROMIS NILOTICUS YANG DIPAPAR LOGAM TIMBAL

*by Sri Mulyani*

---

**Submission date:** 18-Apr-2023 10:15PM (UTC-0400)

**Submission ID:** 2068910008

**File name:** ur\_Ikan\_Nila\_Oreochromis\_Niloticus\_Yang\_Dipapar\_Logam\_Timbal.pdf (679.87K)

**Word count:** 4082

**Character count:** 23415

## GAMBARAN HISTOLOGI ORGAN INSANG DAN HATI PADA BERBAGAI UMUR IKAN NILA *OREOCHROMIS NILOTICUS* YANG DIPAPAR LOGAM TIMBAL

*Histological Description Of Gill Organs And Liver At Various Ages Tilapia (O. niloticus) Exposed To Metal Pb (NO<sub>3</sub>)<sub>2</sub>*

Zulkarnain Musada<sup>1</sup>, Erni Indrwati<sup>2</sup>, Sri Mulyani<sup>2</sup>

<sup>1</sup>Magister Budidaya Perairan Program Pascasarjana, Universitas Bosowa  
<sup>2</sup>Program Studi Budidaya Perairan Program Pascasarjana, Universitas Bosowa

Email : zoelgie89@gmail.com

Diterima: 05 September 2022  
Dipublikasikan: 30 Desember 2022

### ABSTRAK

Penelitian ini merupakan penelitian eksperimental yang bertujuan mengetahui pengaruh umur ikan terhadap akumulasi logam Pb (NO<sub>3</sub>)<sub>2</sub> dengan konsentrasi 25 ppm pada organ insang dan hati, gambaran histologi organ insang dan hati, dan pengaruh logam Pb (NO<sub>3</sub>)<sub>2</sub> terhadap sintasan yang dilaksanakan selama 7 (tujuh) hari. Populasi yang digunakan adalah ikan Nila (*O. niloticus*) berumur 1 bulan, 2 bulan, dan 3 bulan. Sampel yang digunakan yaitu organ insang dan hati adalah ikan Nila (*O. niloticus*) berumur 1 bulan, 2 bulan, dan 3 bulan. Hasil penelitian menunjukkan bahwa rata-rata nilai akumulasi logam Pb (NO<sub>3</sub>)<sub>2</sub> pada organ insang tertinggi pada perlakuan A (umur 1 bulan) 16,06 ppm dan pada organ hati perlakuan C (umur 3 bulan) 51,18 ppm. Pengamatan histologi pada organ insang berupa edema, fusi lamela, kongesti, dan nekrosis. Sedangkan pada organ hati berupa melano macrophages center (MMC), hyperemia dan vakuola. Logam Pb (NO<sub>3</sub>)<sub>2</sub> berpengaruh nyata (p<0,05) terhadap sintasan ikan Nila (*O. niloticus*).

**Kata Kunci:** Logam Pb (NO<sub>3</sub>)<sub>2</sub>, ikan Nila, Histologi Organ Insang dan hati

### ABSTRACT

*This research is an experimental study which aims to determine the effect of fish age on the accumulation of Pb (NO<sub>3</sub>)<sub>2</sub> with a concentration of 25 ppm in the gills and liver, histology of the gills and liver, and the effect of Pb (NO<sub>3</sub>)<sub>2</sub> on survival around seven days. The population used was Tilapia (*O. niloticus*), aged 1 month, 2 months, and 3 months. The samples used, namely gill and liver organs, were Tilapia (*O. niloticus*) aged 1 month, 2 months, and 3 months. The results showed that the average accumulation of Pb (NO<sub>3</sub>)<sub>2</sub> in the gills was highest in treatment A (aged 1 month) 16.06 ppm and in the liver in treatment C (aged 3 months) 51.18 ppm. Histological observations on the gill organs were edema, lamella fusion, congestion, and necrosis. Meanwhile, the liver has melano macrophages centre (MMC), hyperemia, and vacuoles. Pb (NO<sub>3</sub>)<sub>2</sub> had a significant effect (p<0.05) on the survival of Tilapia (*O. niloticus*).*

**Keywords:** Metal Pb (NO<sub>3</sub>)<sub>2</sub>, Tilapia, Histology of Gills and Liver



This work is licensed under Creative Commons Attribution License 4.0 CC-BY International license

## 1. PENDAHULUAN

Logam Pb (NO<sub>3</sub>)<sub>2</sub> sebagai logam berat beracun yang cenderung mengganggu kelangsungan hidup organisme perairan. Logam Pb (NO<sub>3</sub>)<sub>2</sub> terlarut dalam badan perairan pada konsentrasi tertentu akan menjadi bahan toksik yang diduga dapat memicu kerusakan secara fisiologi dan anatomi pada berbagai organ ikan. Salah satu organ yang sensitif terhadap toksik logam Pb (NO<sub>3</sub>)<sub>2</sub> adalah insang dan hati.

Insang sebagai organ respirasi yang berhubungan erat dengan air, apabila air mengandung zat toksik maka akan terjadi kerusakan pada insang. Hati mudah mengalami kerusakan yang disebabkan zat kimia. Hati yang tercemar zat toksik akan mengalami gejala patologis.

Penelitian Fatikhah (2014) terhadap ikan Nila Larasati mengalami perubahan mikroanatomi insang yang dipapar timbal asetat pada konsentrasi berbeda terjadi kerusakan berupa edema, fusi lamela, hiperplasia, epithelial lifting, dan nekrosis. Rauzatul, et al., (2017) bahwa pengaruh timbal

terhadap hati ikan Nila dengan dosis 25,06 mg/l menyebabkan kerusakan degenerasi dan nekrosis yang berat pada sel hepatosit hati ikan Nila (*Oreochromis niloticus*). Berdasarkan hal tersebut, maka sangat penting untuk melakukan kajian gambaran histologi organ insang dan hati ikan Nila (*O. niloticus*) yang dipapar logam Pb (NO<sub>3</sub>)<sub>2</sub>.

## 2. METODE PENELITIAN

### Waktu dan Tempat

Penelitian ini dilakukan selama 7 (tujuh) hari di Laboratorium Nutrisi Program Studi Budidaya Perairan Fakultas Pertanian Universitas Bosowa.

### Prosedur Penelitian

Penelitian dilakukan dalam dua tahapan yaitu tahap persiapan dan tahap pelaksanaan. Tahap persiapan meliputi; persiapan wadah, hewan uji dan materi Pb (NO<sub>3</sub>)<sub>2</sub>. Tahap pelaksanaan meliputi; perlakuan hewan uji, pengambilan sampel organ insang dan hati, dan pengujian sampel pada laboratorium.

**Analisis Data**

Data ditabulasi dan dianalisis menggunakan ANOVA *One-way* untuk mengetahui pengaruh umur hewan uji terhadap akumulasi logam Pb (NO<sub>3</sub>)<sub>2</sub>, pengaruh umur hewan uji terhadap kerusakan jaringan pada organ insang dan hati, serta sintasan ikan Nila (*O. niloticus*).

**3. HASIL DAN PEMBAHASAN**


*Akumulasi Logam Pb (NO<sub>3</sub>)<sub>2</sub> Pada Insang*

Hasil rata-rata nilai akumulasi logam Pb (NO<sub>3</sub>)<sub>2</sub> dengan konsentrasi 25 ppm pada organ insang ikan Nila (*O. niloticus*) dapat dilihat pada tabel berikut.

**Tabel 1.** Rata-rata nilai akumulasi Pb (NO<sub>3</sub>)<sub>2</sub> pada organ insang ikan Nila (*O. niloticus*).

Perlakuan	Akumulasi Pb (NO <sub>3</sub> ) <sub>2</sub> (ppm)	Penelitian Sebelumnya
A	16,06	Febi & Yulia (2019) 14,68
B	14,47	Agustiana <i>et al.</i> 17,17
C	11,20	(2019)

Besarnya nilai akumulasi perlakuan A (umur 1 bulan) dibandingkan dengan perlakuan B dan perlakuan C, disebabkan karena ikan yang berumur satu bulan membutuhkan energi yang lebih besar daripada ikan yang berumur lebih dari 1 bulan (umur 2 bulan dan 3 bulan) sehingga aktivitas metabolisme lebih besar. Menurut Lu (1995) dalam Fatikhah (2014) bahwa ikan berumur muda 1,5-10 kali lebih rentan terpapar logam berat dibandingkan ikan dewasa, karena defisiensi berbagai enzim detoksifikasi, selain itu organ belum berfungsi secara optimum. Hasil analisis ragam (Anova) menunjukkan bahwa umur ikan berpengaruh nyata (p<0,05) terhadap akumulasi logam Pb (NO<sub>3</sub>)<sub>2</sub> pada organ insang ikan Nila (*O. niloticus*). Rata-rata nilai akumulasi logam Pb (NO<sub>3</sub>)<sub>2</sub> pada organ insang setiap perlakuan dapat diurutkan berdasarkan umur ikan Nila (*O. niloticus*) yang berbeda yaitu 1 bulan > 2 bulan > 3 bulan.



**Gambar 1.** Rata-rata nilai akumulasi logam Pb (NO<sub>3</sub>)<sub>2</sub> pada organ insang Ikan Nila (*O. niloticus*).

Adanya akumulasi logam Pb (NO<sub>3</sub>)<sub>2</sub> pada organ insang disebabkan karena insang merupakan organ yang pertama kali menerima zat-zat yang masuk ke dalam tubuh, secara tidak langsung logam Pb (NO<sub>3</sub>)<sub>2</sub> yang terlarut dalam air akan masuk ke dalam tubuh biota melalui insang. Menurut Edwar *et al.* (2015) pengaruh konsentrasi logam Pb (NO<sub>3</sub>)<sub>2</sub> dapat diadsorpsi oleh insang sebagai titik kontak pertama untuk polutan dalam air.

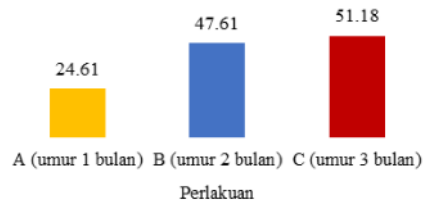
*Akumulasi Logam Pb (NO<sub>3</sub>)<sub>2</sub> Pada Hati*

Hasil rata-rata nilai akumulasi logam Pb (NO<sub>3</sub>)<sub>2</sub> dengan konsentrasi 25 ppm pada organ hati ikan Nila (*O. niloticus*) dapat dilihat pada tabel berikut.

**Tabel 2.** Rata-rata nilai akumulasi Pb (NO<sub>3</sub>)<sub>2</sub> pada organ insang ikan Nila (*O. niloticus*).

Perlakuan	Akumulasi Pb Nitrat (NO <sub>3</sub> ) <sub>2</sub> (ppm)	Penelitian Sebelumnya
A	24,61	Yusdinar (2011) 49,83
B	47,61	Suryani <i>et al.</i> (2018) 50,65
C	51,18	

Besarnya nilai akumulasi perlakuan C (umur 3 bulan) dibandingkan dengan perlakuan A dan perlakuan B, disebabkan karena organ hati ikan yang berumur tiga bulan sudah rentan dalam mendetoksifikasi bahan toksik daripada ikan yang berumur kurang dari 3 bulan (umur 1 bulan dan 2 bulan). Menurut Budiman *dkk.* (2012) bobot ikan berpengaruh besar terhadap nilai akumulasi timbal pada hati ikan. Hasil analisis ragam (Anova) menunjukkan bahwa umur ikan berpengaruh nyata (p<0,05) terhadap akumulasi logam Pb (NO<sub>3</sub>)<sub>2</sub> pada organ hati ikan Nila (*O. niloticus*). Rata-rata nilai akumulasi logam Pb (NO<sub>3</sub>)<sub>2</sub> pada organ hati setiap perlakuan dapat diurutkan berdasarkan umur ikan Nila (*O. niloticus*) yang berbeda yaitu 3 bulan > 2 bulan > 1 bulan.



**Gambar 2.** Rata-rata nilai akumulasi logam Pb (NO<sub>3</sub>)<sub>2</sub> pada organ hati Ikan Nila (*O. niloticus*).

Adanya perbedaan nilai akumulasi logam Pb (NO<sub>3</sub>)<sub>2</sub> setiap perlakuan, disebabkan respon dari organ hati, dimana akumulasi logam Pb (NO<sub>3</sub>)<sub>2</sub> pada sistem pencernaan terjadi karena air yang mengandung logam berat masuk melalui mulut secara osmosis atau bersamaan ketika ikan mengambil makanan. Menurut Yilmaz (2009) besarnya nilai akumulasi Pb Nitrat (NO<sub>3</sub>)<sub>2</sub> pada organ hati ikan dapat disebabkan karena hati merupakan organ yang aktif dalam mengambil dan menyimpan logam. Akumulasi logam yang tertinggi biasanya dalam organ detoksikasi (hati) dan ekskresi (ginjal).

*Histologi Pada Organ Insang*

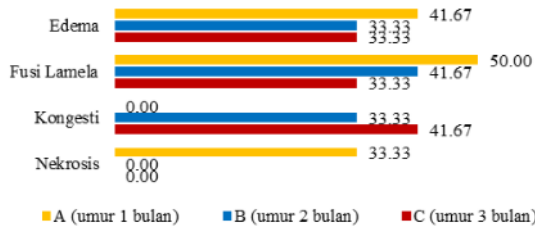
Hasil gambaran histologi organ insang ikan Nila (*O. niloticus*) dapat dilihat pada tabel berikut.

**Tabel 3.** Hasil pengamatan histologi pada organ insang ikan Nila (*O. niloticus*).

Perlakuan	Ulangan	Histologi Organ Insang			
		Edema	Fusi Lamela	Kongesti	Nekrosis
A	A <sub>1</sub>	1	3	0	1
	A <sub>2</sub>	3	1	0	2
	A <sub>3</sub>	1	2	0	1
B	B <sub>1</sub>	2	2	1	0
	B <sub>2</sub>	1	2	2	0
	B <sub>3</sub>	1	1	1	0
C	C <sub>1</sub>	1	1	1	0
	C <sub>2</sub>	2	1	1	0
	C <sub>3</sub>	1	2	3	0

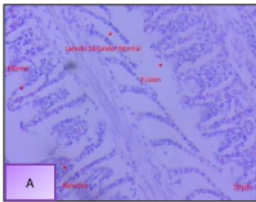
Terjadinya gambaran histologi organ insang pada perlakuan A, B, dan C kemungkinan disebabkan adanya kontak langsung antara zat toksik yaitu logam Pb (NO<sub>3</sub>)<sub>2</sub> terhadap ikan Nila (*O. niloticus*). Menurut Nanang (2013) terjadinya kerusakan insang dari edema sampai ke tingkat nekrosis sebagai bentuk adaptasi sel untuk bertahan hidup akibat pengaruh dari bahan toksik, seperti bahan kimia dan logam berat.

Kerusakan edema perlakuan A, B, dan C tidak ada bedanya, karena terjadi di semua hewan uji dan berada pada lamela sekunder. Begitu pula dengan kerusakan fusi lamela yang terjadi pada lamela sekunder. Kerusakan kongesti hanya terjadi pada perlakuan B dan perlakuan C, namun terdapat perbedaan pada tempat kerusakannya. Perlakuan B terjadi pada lamela primer dan perlakuan C pada lamela sekunder.

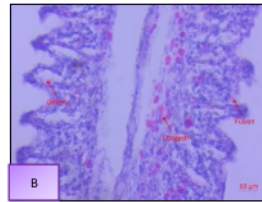


**Gambar 3.** Rata-rata nilai akumulasi logam Pb (NO<sub>3</sub>)<sub>2</sub> pada organ hati Ikan Nila (*O. niloticus*).

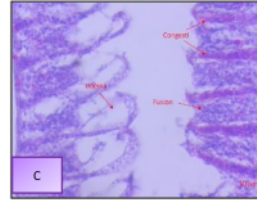
Sedangkan kerusakan nekrosis hanya terjadi pada perlakuan A. Yolanda et al. (2017) menambahkan bahwa paparan timbal dengan konsentrasi 25,06 mg/l pada ikan Nila dapat menyebabkan edema, nekrosis, hiperplasia lamela sekunder, dan fusi lamela pada insang.



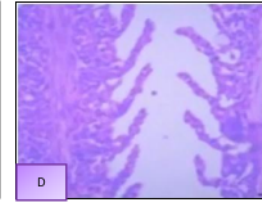
**Gambar 4.** Struktur mikroanatomi insang ikan Nila perlakuan A (umur 1 bulan) konsentrasi 25 ppm (perbesaran 400x). Keterangan; a. Lamela sekunder normal, b. Edema, c. Fusi lamela, dan d. Nekrosis.



**Gambar 5.** Struktur mikroanatomi insang ikan Nila perlakuan B (umur 2 bulan) konsentrasi 25 ppm (perbesaran 10x400). Keterangan; a. Edema, b. Fusi lamela, c. Kongesti.



**Gambar 6.** Struktur mikroanatomi insang ikan Nila perlakuan C (umur 3 bulan) konsentrasi 25 ppm (perbesaran 10x400). Keterangan; a. Edema, b. Fusi lamela, c. Kongesti.



**Gambar 7.** Struktur mikroanatomi insang ikan Nila normal perlakuan D (tanpa konsentrasi 25 ppm) perbesaran 400x. Keterangan; a. Lamela primer dan b. Lamela sekunder.

Kerusakan edema perlakuan A, B, dan C (Gambar 4-6), disebabkan masuknya logam Pb (NO<sub>3</sub>)<sub>2</sub> pada organ insang ikan Nila (*O. niloticus*) yang menyebabkan sel bersifat iritatif sehingga sel akan membengkak (Rennika et al., 2013). Edema adalah pembengkakan sel yang diakibatkan masuknya logam Pb (NO<sub>3</sub>)<sub>2</sub> pada organ insang atau penimbunan cairan secara berlebihan di dalam jaringan tubuh, di tandai dengan membran basal mulai meregang lepas, sel lacuna menyempit sehingga menyebabkan insang mengalami defisiensi fungsi dan kesulitan dalam proses pernafasan serta metabolisme tubuh mulai terganggu (Fitriawan et al., 2011).

Ersa (2008) edema mengakibatkan penebalan jaringan epitel diujung filamen yang memperlihatkan bentuk seperti pemukul bisbol (clubbing distar). Penelitian Ida dkk. (2022) terjadi kerusakan insang ikan Nila yang terkontaminasi timbal (Pb) berupa edema lamela sekunder, hiperlasia, dan fusi lamela sekunder.

Kerusakan fusi lamela perlakuan A, B, dan C yang dipapar logam Pb (NO<sub>3</sub>)<sub>2</sub> dengan konsentrasi 25 ppm (Gambar 4-6), terlihat adanya perlekatan antar lamela sekunder, maka kemungkinan akan menyebabkan luas permukaan insang dalam melakukan proses respirasi berkurang. Lamela sekunder sebagai bagian dari insang yang mempunyai peran penting, yaitu sebagai alat respirasi, osmoregulasi dan ekskresi yang sensitif terhadap perubahan fisik dan kimia lingkungan perairan dan mudah mengalami kerusakan akibat adanya pencemar di lingkungan meskipun dalam konsentrasi rendah (Yoon et al., 2016).

Selain itu, fusi lamela diakibatkan adanya lendir yang berlebih pada insang sehingga menutup lamela sekunder. Lendir berlebih ini merupakan salah satu respon dari kelenjar mukus untuk melindungi organ insang dari Pb (NO<sub>3</sub>)<sub>2</sub> yang masuk dalam bentuk ion ke dalam insang. Lendir berlebih akan menghambat pengambilan oksigen dari air. Fusi lamella juga merupakan level kerusakan berat karena fusi lamela merupakan kerusakan tahap lanjutan dari kerusakan hiperplasia (Utami et al., 2017). Penelitian Titin dan Triantik (2015) insang ikan Nila yang terpapar timbal mengalami kerusakan fusi lamela sekunder dan kongesti lamela primer dan sekunder.

Sementara kerusakan kongesti (Gambar 5-6) hanya terjadi pada perlakuan B dan perlakuan C ditandai dengan benjolan kemerahan pada lamela primer dan lamela sekunder. Kerusakan kongesti disebabkan respon dari insang akibat logam Pb (NO<sub>3</sub>)<sub>2</sub>, sehingga terjadi peningkatan jumlah darah

berlebih dalam pembuluh darah yang berujung pada kapiler darah membesar.

Kongesti pada tingkat yang paling berat menyebabkan pembuluh darah pecah atau keluar dari sirkulasi kardiovaskuler (arteri, vena, dan kapiler), yang akhirnya akan mengakibatkan sel mati atau nekrosis disebabkan oleh trauma, agen-agen biologis (virus, bakteri, jamur, dan parasit), agen-agen kimia (Wikiandy dkk., 2013). Penelitian Arindina et al., (2013) terjadi kerusakan pada insang hati ikan Patin akibat logam timbal (Pb) berupa edema, hiperplasia, kongesti, dan fusi lamela.

Kerusakan nekrosis organ insang ikan Nila (*O. niloticus*) hanya terjadi pada perlakuan A (Gambar), hal ini disebabkan imunitas dari hewan uji berumur 1 bulan sangat rentan terhadap bahan toksik logam Pb (NO<sub>3</sub>)<sub>2</sub> yang terlihat dari rata-rata nilai akumulasi (Tabel 1). Nekrosis yang terjadi pada perlakuan A adalah nekrosis pada jaringan lamela sekunder, yang menunjukkan rusaknya lamela sekunder sehingga bentuknya sudah tidak sempurna. Magfirah dkk. (2015) jika edema terjadi secara terus menerus akan berakibat kematian sel (nekrosis), karena sel kehilangan kemampuan untuk memperbaiki kerusakan yang ada. Penelitian Suci et al., (2017) paparan timbal dengan konsentrasi berbeda mengakibatkan kerusakan insang ikan Nila berupa edema, hiperplasia lamela sekunder, kongesti, fusi lamela dan nekrosis.

Pada perlakuan D (tanpa konsentrasi 25 ppm) tampak normal (Gambar 7) ditandai lamela primer dan lamela sekunder dengan bentuk dan ukuran yang normal. Lamela primer bentuknya tipis, berupa dua garis melengkung ke belakang dan saling berhubungan. Lamela sekunder berbentuk setengah lingkaran mengelilingi semua bagian dari lamela primer Arindina et al., (2013).

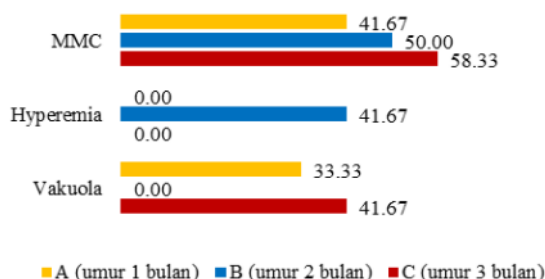
#### Histologi Pada Organ Hati

Hasil gambaran histologi organ hati ikan Nila (*O. niloticus*) dapat dilihat pada tabel berikut.

**Tabel 4.** Hasil pengamatan histologi pada organ insang ikan Nila (*O. niloticus*).

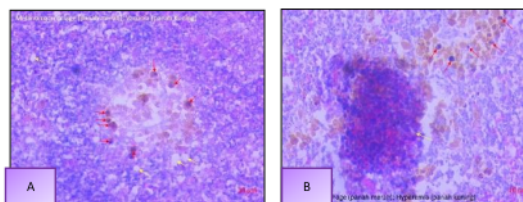
Perlakuan	Ulangan	Histologi Organ Hati		
		MMC	Hyperemia	Vakuola
A	A <sub>1</sub>	2	0	2
	A <sub>2</sub>	1	0	1
	A <sub>3</sub>	2	0	1
B	B <sub>1</sub>	1	2	0
	B <sub>2</sub>	2	2	0
	B <sub>3</sub>	3	1	0
C	C <sub>1</sub>	3	0	2
	C <sub>2</sub>	3	0	1
	C <sub>3</sub>	1	0	2

Kelainan yang teridentifikasi pada organ hati ikan Nila (*O. niloticus*) perlakuan A, B, dan C disebabkan adanya bahan toksik logam Pb (NO<sub>3</sub>)<sub>2</sub> terhadap hewan uji. Masuknya zat toksik dapat menyebabkan penurunan aktivitas enzim untuk detoksifikasi racun. Hal tersebut mengakibatkan hepatosit mengalami gangguan fungsi dan perubahan struktur (Damayanti, 2010).



**Gambar 8.** Rata-rata nilai akumulasi logam Pb (NO<sub>3</sub>)<sub>2</sub> pada organ hati Ikan Nila (*O. niloticus*).

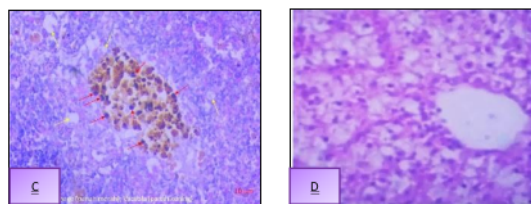
Kerusakan organ hati ikan Nila (*O. niloticus*) perlakuan A, B, dan C yang diakibatkan bahan toksik dalam hati akan mengganggu kerja enzim-enzim biologis, serta mempengaruhi struktur histologis hati (Damayanti, 2010). Jika toksikan masuk secara terus menerus, besar kemungkinan hati akan jenuh terhadap toksikan, sehingga metabolisme dalam hati akan menurun.



**Gambar 9.** Struktur mikroanatomi hati ikan Nila perlakuan A (umur 1 bulan) konsentrasi 25 ppm (perbesaran 400x).

Keterangan; panah merah (*Melano macrophage Center*) dan panah kuning (Vakuola).

**Gambar 10.** Struktur mikroanatomi hati ikan Nila perlakuan B (umur 2 bulan) konsentrasi 25 ppm (perbesaran 400x). Keterangan; panah merah (*Melano macrophage Center*) dan panah kuning (Hyperemia) atau Kongesti.



**Gambar 11.** Struktur mikroanatomi hati ikan Nila perlakuan C (umur 3 bulan) konsentrasi 25 ppm (perbesaran 400x). Keterangan; panah merah (*Melano macrophage Center*) dan panah kuning (Vakuola).

**Gambar 12.** Struktur mikroanatomi hati ikan Nila normal perlakuan K (perbesaran 400x). Keterangan; panah merah (Hepatosit) dan panah kuning (Sinusoid).

Kerusakan *Melano macrophages Center* (MMC) perlakuan A, B, dan C (Gambar 9-11) disebabkan masuknya logam Pb (NO<sub>3</sub>)<sub>2</sub> yang diakumulasi oleh organ pencernaan ikan Nila (*O. niloticus*) yaitu hati. Ersa (2008), MMC menandakan adanya peradangan yaitu kumpulan makrofag akibat respon

perlindungan diri melawan invasi benda asing. Aktivitas makrofag pada organ hati merupakan biomarker histologis atas adanya kontaminan (Kalaiyarasi et al., 2017). Penelitian Arindina et al., (2013) kerusakan hati ikan Patin akibat logam (Pb) meliputi MMC, degenerasi lemak, dan nekrosis. Shobikhuliatul dan Sri (2018) pada hati ikan Lele yang terpapar Pb terjadi Melano magrophages Center (MMC) ditandai bagian yang meradang, terdapat sekumpulan makrofag disekitarnya.

Kerusakan vakuola pada perlakuan A dan perlakuan C (Gambar 9-11), terlihat ruang-ruang kosong pada sitoplasma dari sel adanya vakuola yang tampak membesar sehingga mendesak nukleus ke tepi sel (degenerasi hidrofily). Vakuola juga ditandai hepatosit membengkak yang menyebabkan penyempitan sinusoid dan sitoplasma tampak keruh. Kondisi ini memicu terjadinya pembengkakan sel akibat penimbunan air dalam sel hati (Jannah et al., 2017). Endang (2015) efek toksik timbal (Pb) pada hati ikan Bandeng dengan konsentrasi 0,15 ppm terjadi kerusakan berupa vakuola. Heri dkk. (2021) kerusakan struktur histologi organ hati ikan Gelodok akibat timbal berupa kongesti pembuluh darah dan vakuola.

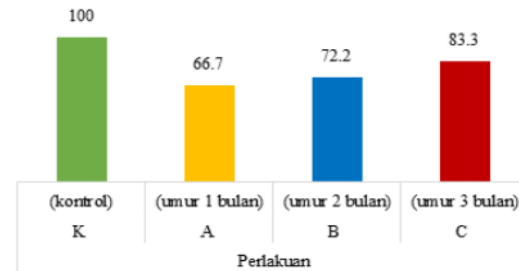
Kerusakan berupa hiperemia atau kongesti akibat kontaminasi logam (NO<sub>3</sub>)<sub>2</sub> perlakuan B (Gambar 10) akibat buntutnya pembuluh darah yaitu karena terpapar oleh agen kimia seperti logam Pb Nitrat (NO<sub>3</sub>)<sub>2</sub>. Hiperemia merupakan kerusakan sel hati akibat peningkatan jumlah darah dan vasodilatasi pembuluh darah dengan munculnya reaksi peradangan setelah perubahan struktur biokimia sel oleh logam berat (Alifia, 2003). Triadayani et al., (2010) kerusakan hati ikan Nila yang dipapar logam Pb dengan konsentrasi 0,10 ppm yaitu hemoragi dan kongesti. Endang (2015) efek toksik timbal (Pb) dengan konsentrasi 3,98 ppm pada ikan Bandeng mengakibatkan kerusakan hati berupa kongesti.

Perlakuan K (tanpa konsentrasi 25 ppm) tidak terdapat kerusakan pada organ hati (Gambar 12). Hal ini terlihat struktur organ hati yang masih lengkap dan belum mengalami perubahan. Jaringan hati ikan Nila (*O. niloticus*) terlihat normal, hepatosit jelas dengan inti atau nukleus berbentuk bulat, posisi sentralis dan sinusoid tampak jelas. Selain itu terlihat vena sentralis sebagai pusat lobulus tampak berbentuk bulat dan kosong.

Hati sebagai organ vital berfungsi bertanggungjawab mendetoksifikasi zat-zat berbahaya menjadi zat-zat tidak berbahaya, namun kemampuan detoksifikasi tersebut terbatas (Varsha dkk., 2013).

#### Sintasan

Hasil penelitian menunjukkan terjadi beragam nilai sintasan ikan Nila (*O. niloticus*) dapat dilihat pada Gambar 4.3 berikut.



**Gambar 13.** Rata-rata nilai akumulasi logam Pb (NO<sub>3</sub>)<sub>2</sub> pada organ hati Ikan Nila (*O. niloticus*).

Sintasan ikan Nila (*O. niloticus*) menunjukkan bahwa terjadi keselarasan dengan rata-rata nilai akumulasi logam Pb (NO<sub>3</sub>)<sub>2</sub> pada organ insang dan hati (Gambar 1-2) serta gambaran histologi pada organ insang dan hati (Gambar 3-8), artinya nilai sintasan yang diperoleh disebabkan oleh logam Pb (NO<sub>3</sub>)<sub>2</sub> dan gambaran histologi organ insang dan hati. Nilai sintasan setiap perlakuan memperlihatkan bahwa masa pemeliharaan ikan Nila (*O. niloticus*) masih tergolong baik. Hal ini didukung oleh (Shofura et al., 2018) tingkat sintasan >50% tergolong baik, sintasan 30-50% tergolong sedang, dan sintasan <50% tergolong tidak baik. Hasil analisis ragam (Anova) menunjukkan bahwa logam Pb Nitrat (NO<sub>3</sub>)<sub>2</sub> berpengaruh nyata ( $p < 0,05$ ) terhadap sintasan ikan Nila (*O. niloticus*).

Dari pengamatan kondisi air pada wadah perlakuan A, B dan C, dimana terlihat menjadi keruh dan berbusa. Sehingga diduga kematian disebabkan konsentrasi logam Pb (NO<sub>3</sub>)<sub>2</sub> telah melampaui batas toleransi dari ikan Nila (*O. niloticus*) yang mengalami gangguan dalam menyerap oksigen. Penyerapan logam Pb (NO<sub>3</sub>)<sub>2</sub> dalam tubuh ikan Nila (*O. niloticus*) secara terus menerus melalui organ insang memberikan dampak kerusakan pada organ insang sehingga menimbulkan kematian. (Rennika et al., 2013).

Logam Pb (NO<sub>3</sub>)<sub>2</sub> merupakan logam nonesensial dalam kadar tinggi pada jaringan menyebabkan efek neurotoksik sehingga ikan mengalami perubahan tingkah laku, penurunan laju pertumbuhan, dan kelangsungan hidup. Respon ikan Nila terhadap toksisitas logam Pb (NO<sub>3</sub>)<sub>2</sub> yaitu ikan Nila (*O. niloticus*) menjadi hiper aktif, dan berusaha untuk melompat keluar kolam dikarenakan iritasi kulit, gangguan respirasi, kehilangan keseimbangan, megap-megap, melakukan gerakan yang tiba-tiba cepat, berputar-putar, berenang mundur, akumulasi mucus yang berlebihan, dan berakhir dengan kematian (Guedenon et al., 2012).

#### 4. KESIMPULAN DAN SARAN

Hasil penelitian menunjukkan bahwa umur ikan Nila (*O. niloticus*) yang berumur 1 bulan lebih besar terakumulasi logam Pb (NO<sub>3</sub>)<sub>2</sub> pada organ insang. Pada organ hati, ikan berumur 3 bulan lebih banyak mengakumulasi logam Pb (NO<sub>3</sub>)<sub>2</sub>. Ikan Nila (*O. niloticus*) yang dipapar logam Pb (NO<sub>3</sub>)<sub>2</sub> dengan konsentrasi 25 ppm mengakibatkan kerusakan pada organ insang berupa edema, fusi lamela, kongesti, dan nekrosis. Pada organ hati berupa *Melano macrophages*

Center (MMC), vakuola, dan hyperemia. Logam Pb (NO<sub>3</sub>)<sub>2</sub> dengan konsentrasi 25 ppm berpengaruh nyata terhadap sintasan ikan Nila (*O. niloticus*).

## 5. DAFTAR PUSTAKA

- Arindina Azzahwaani Mutiara, Ike Rustikawati, Titin Herawati. 2013. Akumulasi Timbal (Pb) dan Kadmium (Cd) Serta Kerusakan Pada Insang, Hati, dan Daging Ikan Patin (*Pangasius sp.*) Di Waduk Saguling. Jurnal Perikanan dan Kelautan, Vol.4.
- Berniyanti, T. (2020). Biomarker Toksisitas: Paparan Logam Tingkat Molekuler. Airlangga University Press.
- Budi, S., & Aslamsyah, S. (2011). Improvement of the Nutritional Value and Growth of Rotifer (*Brachionus plicatilis*) by Different Enrichment Period with *Bacillus sp.* Jurnal Akuakultur Indonesia, 10(1), 67-73.
- Budi, S., dan Jompa, H. (2012, December). Pengaruh Periode Pengkayaan Rotifer *Brachionus plicatilis* oleh *Bacillus sp.* Terhadap kualitas asam amino esensial. In prosiding forum inovasi teknologi akuakultur (pp. 599-603).
- Budi, S., Djoso, P. L., & Rantetondok, A. (2017, March). Tingkat dan Organ Target Serangan Ektoparasit *Argulus sp.* Pada ikan Mas *Cyprinus carpio* di Dua Lokasi Budidaya Di Kabupaten Gowa, Sulawesi Selatan. In *Prosiding Forum Inovasi Teknologi Akuakultur* (Vol. 1, No. 1, pp. 939-944).
- Budi, S., Mardiana, M., Geris, G., & Tantu, A. G. (2021). Perubahan Warna Ikan Mas *Cyprinus carpio* Dengan Penambahan Ekstra Buah Pala *Myristica Argentha* Pada Dosis Berbeda. Jurnal Ilmiah Ecosystem, 21(1), 202-207.
- Budi, S., & Mardiana, M. (2021). Peningkatan Pertumbuhan Dan Kecerahan Warna Ikan Mas Koi *Cyprinus Carpio* Dengan Pemanfaatan Tepung Wortel Dalam Pakan. *Journal of Aquaculture and Environment*, 3(2), 46–50.
- Damayanti, F.N. 2010. Pengaruh Pencemaran Logam Berat terhadap Kondisi Histologi Ikan Nila (*Oreochromis niloticus* Linn) dalam Keramba Jaring Apung Di Blok Jangari Waduk Cirata. Skripsi. Universitas Padjadjaran. Jatinangor.
- Ersa, I.M. 2008. Gambaran Histopatologi Insang, Usus, dan Otot Pada Ikan Mujair (*Oreochromis mossabicus*) di Daerah Cimpea, Bogor. Skripsi. Institut Pertanian Bogor. Bogor.
- Fatikhah, A. M. M. 2014. Uji Toksisitas dan Perubahan Struktur Mikroanatomi Insang Ikan Nila Larasati (*Oreochromis niloticus* Var.) Yang Dipapar Timbal Asetat. Fakultas Matematika dan Ilmu Pengetahuan Alam. Universitas Negeri Semarang. Semarang
- Faidar, Faidar, Sutia Budi, and Erni Indrawati. "Analisis Pemberian Vitamin C Pada Rotifer dan Artemia Terhadap Sintasan, Rasio Rna/Dna, Kecepatan Metamorfosis Dan Ketahanan Stres Larva Rajungan (*Portunus Pelagicus*) Stadia Zoa." *Journal of Aquaculture and Environment* 2.2 (2020): 30-34.
- Khairiman, K., Mulyani, S., & Budi, S. (2022). Pengaruh Bioenkapsulasi Vitamin C Pada Rotifer Dan Artemia Terhadap Rasio Rna/Dna, Pertumbuhan Dan Tingkat Kelangsungan Hidup Larva Ikan Bandeng *Chanos Chanos*. *Journal of Aquaculture and Environment*, 4(2), 33–38.
- Novianti, N., Umar, N. A., & Budi, S. (2022). Pengaruh Berbagai Konsentrasi Anggur Laut *Caulerpa Lentillifera* Pada Pakan Terhadap Pertumbuhan Ikan Nila. *Journal of Aquaculture and Environment*, 4(2), 45–49.
- Numberi, Y., Budi, S., & Salam, S. (2021). Analisis Oseanografi Dalam Mendukung Budidaya Rumput Laut (*Eucheuma Cottonii*) Di Teluk Sarawandori Distrik Kosiwo Yapen-Papua. *Urban and Regional Studies Journal*, 2(2), 71–75.
- Rauzatul Jannah, Rosmaidar, Nazaruddin, Winaruddin, Ummu Balqis, dan T. Armansyah. 2017. Pengaruh Paparan Timbal (Pb) Terhadap Histopatologis Hati Ikan Nila (*Oreochromis niloticus*). *JIMVET*. 01(4):742-748. Fakultas Kedokteran Universitas Syiah Kuala.
- Syarif, E. J. (2015). Visualisasi deposit logam berat timbel (pb) pada organ hati ikan bandeng (*chanos-chanos*) dengan pewarnaan rhodizonate melalui metode histoteknik. Hasanuddin University. Makassar, Indonesia.
- Setyawan, N., Martuti, N. K. T., & Peniati, E. (2013). Mikro Anatomi Insang Ikan sebagai Indikator Pencemaran Logam Berat di Perairan Kaligarang Semarang. *Life Science*, 2(1).
- Tridayani, A. E., R. Aryawati, dan G. Diansyah. 2010. Pengaruh Logam Timbal (Pb) Terhadap Jaringan Hati Ikan Kerapu Bebek (*Cromileptes altivelis*). *Maspari Journal*. 01(1): 42-47.
- Yunus, A. R., Budi, S., & Salam, S. (2019). Analisis Kelayakan Lokasi Budidaya Metode Karamba Jaring Apung Di Perairan Desa Pulau Harapan Sinjai. *Journal of Aquaculture and Environment*, 2(1), 1–5.
- Yusneri, A., Budi, S., & Hadijah, H. (2020). Pengayaan Pakan Benih Rajungan (*Portunus Pelagicus*) Stadia Megalopa Melalui Pemberian Beta Karoten. *Journal of Aquaculture and Environment*, 2(2), 39–42.
- Yusneri, A., & Budi, S. (2021, May). Blue swimming crab (*Portunus pelagicus*) megalopa stage seed feed enrichment with beta carotene. In *IOP Conference Series: Earth and Environmental Science* (Vol. 763, No. 1, p. 012026). IOP Publishing.
- Wahyuni, S., Budi, S., & Mardiana, M. (2020). Pengaruh Shelter Berbeda Terhadap Pertumbuhan Dan Sintasan Crablet Kepiting Rajungan (*Portunus pelagicus*). *Journal of Aquaculture and Environment*, 3(1), 06-10.

# GAMBARAN HISTOLOGI ORGAN INSANG DAN HATI PADA BERBAGAI UMUR IKAN NILA OREOCHROMIS NILOTICUS YANG DIPAPAR LOGAM TIMBAL

---

## ORIGINALITY REPORT

---

**21** %

SIMILARITY INDEX

**21** %

INTERNET SOURCES

**2** %

PUBLICATIONS

**5** %

STUDENT PAPERS

---

## MATCH ALL SOURCES (ONLY SELECTED SOURCE PRINTED)

---

3%

★ id.123dok.com

Internet Source

---

---

Exclude quotes      On

Exclude matches      < 1%

Exclude bibliography      On